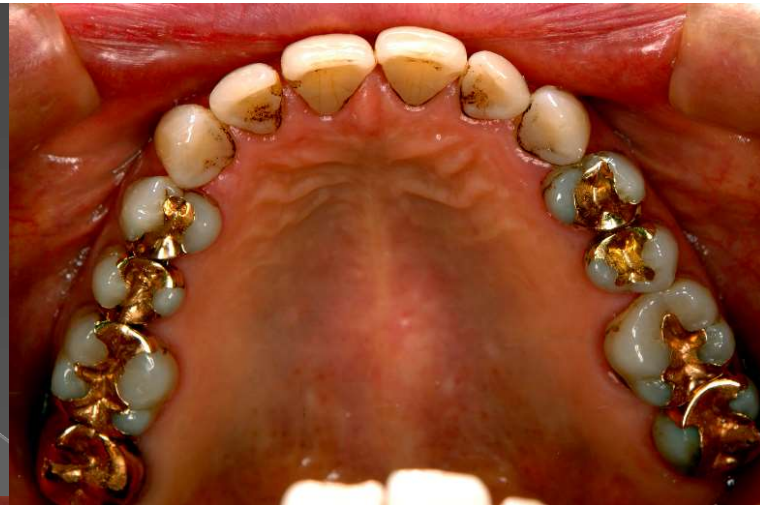
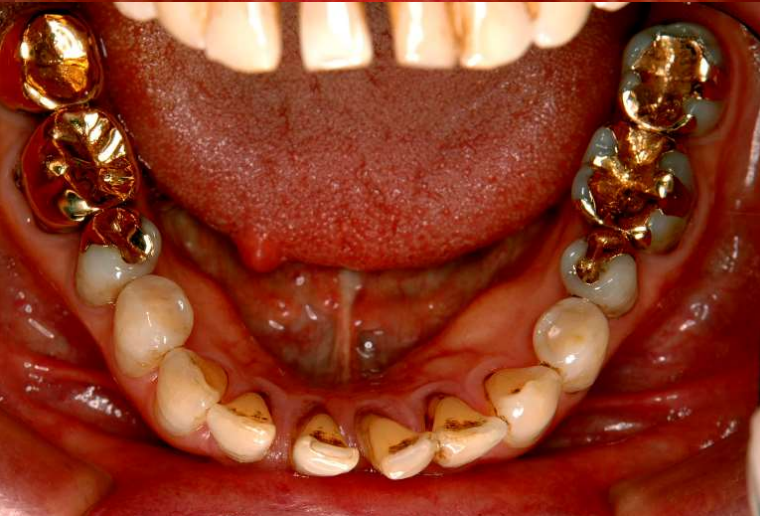
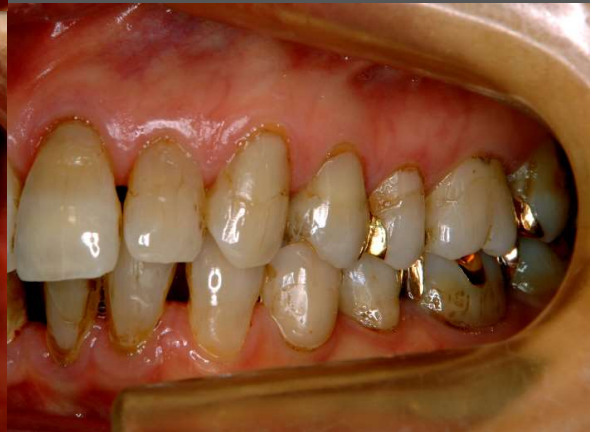
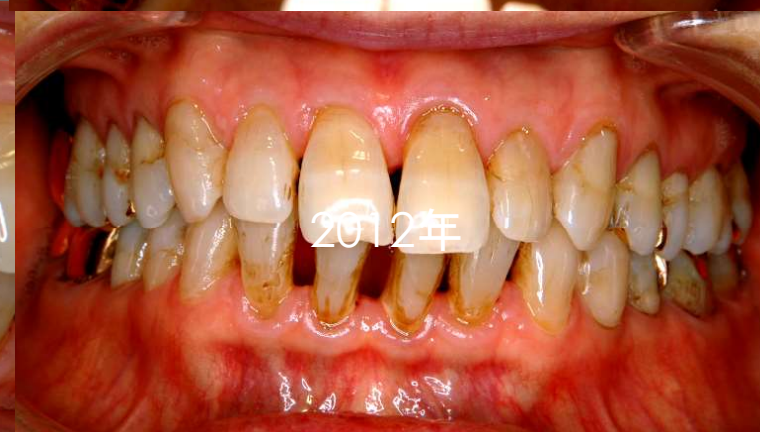
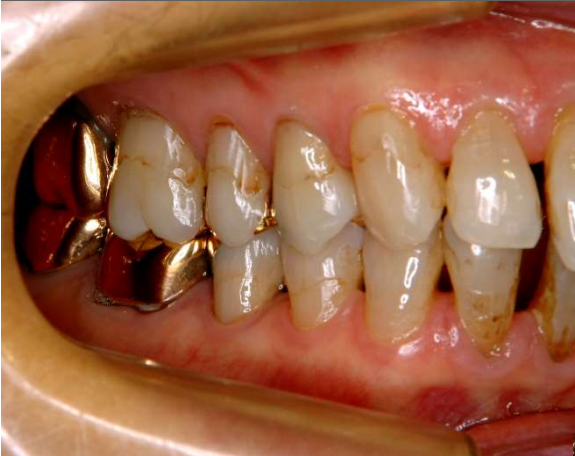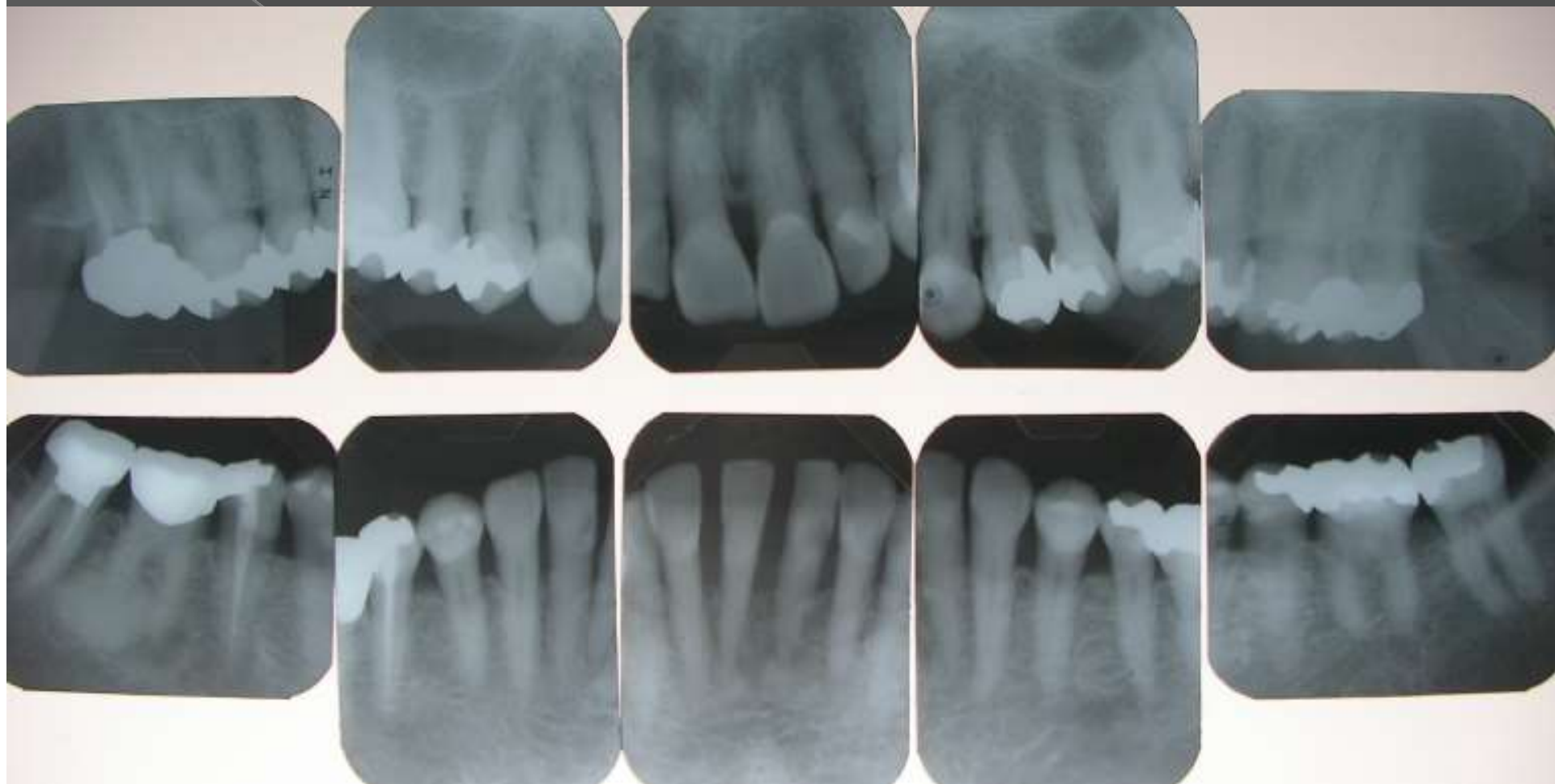2012年
60歳代後半

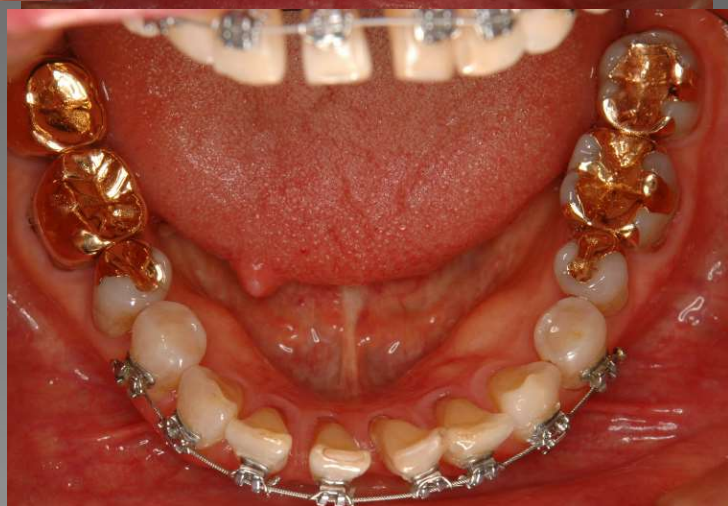
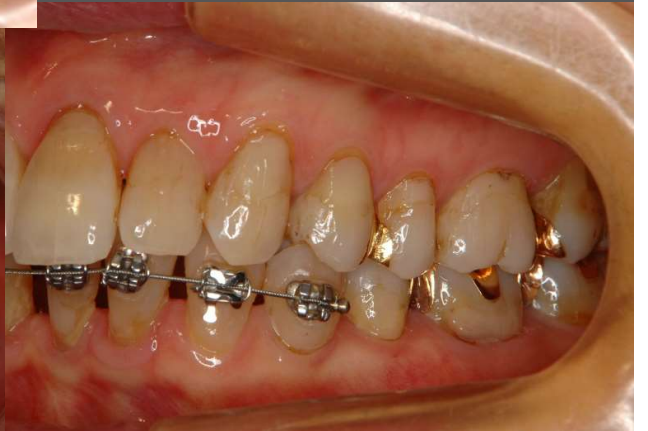
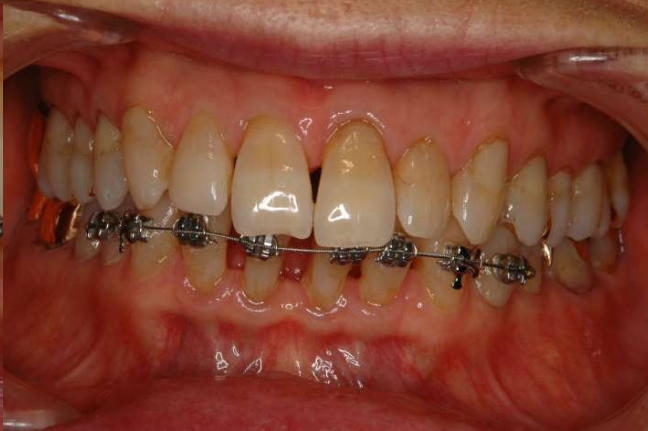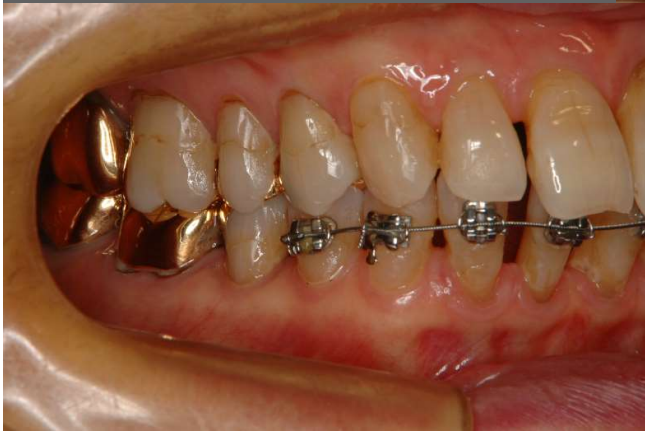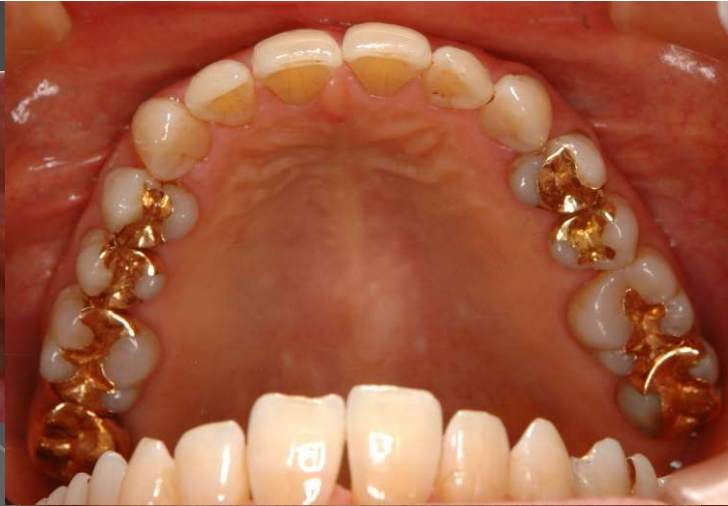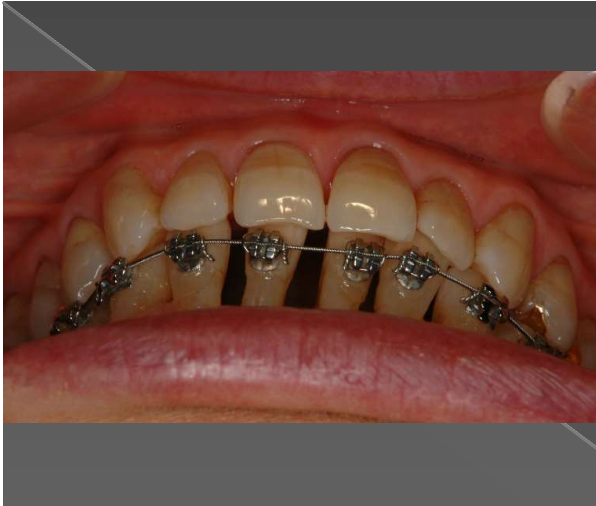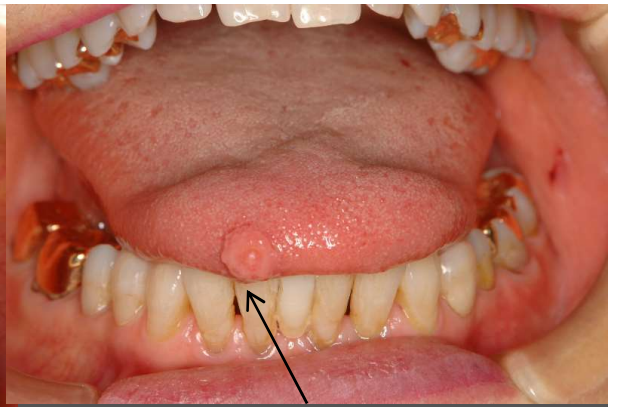
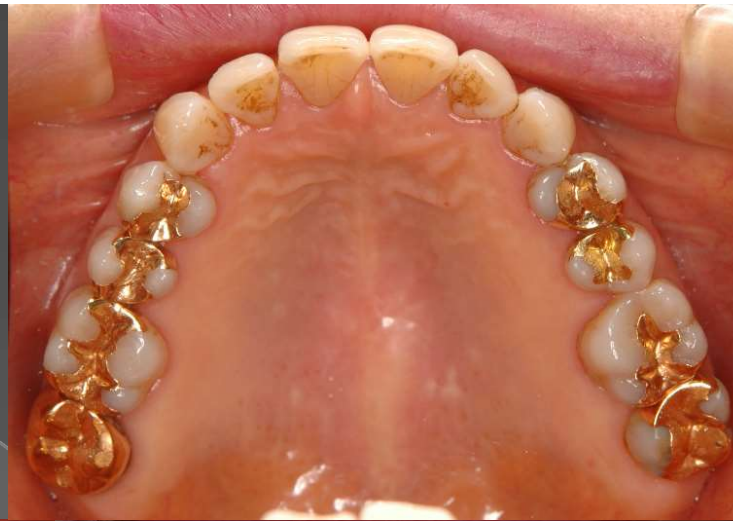下の前歯が開いてい
て舌も引っかかる



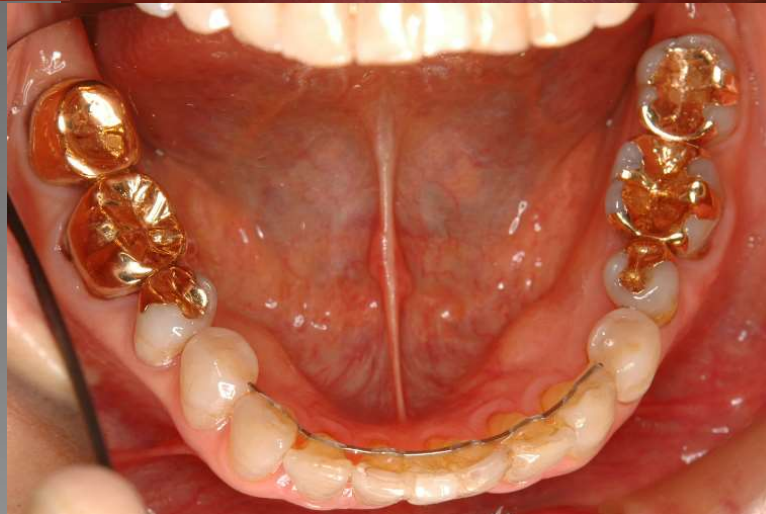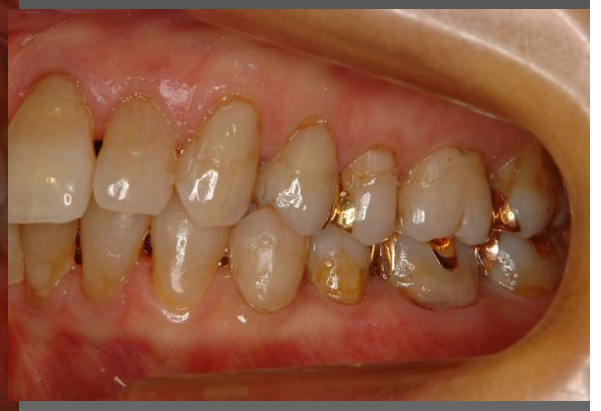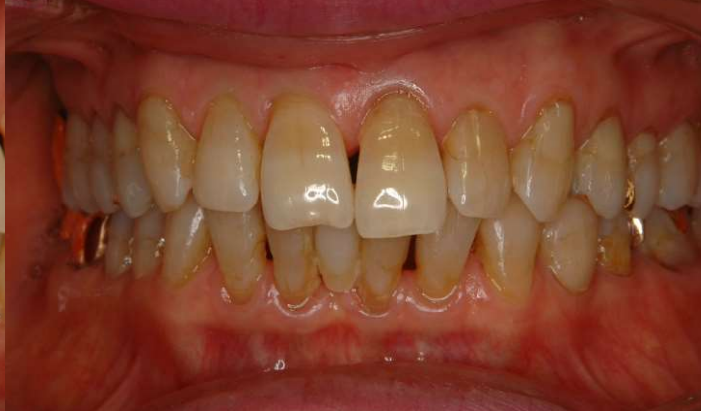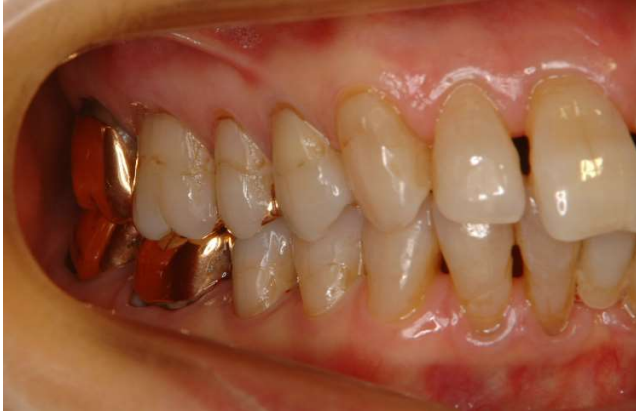2012年

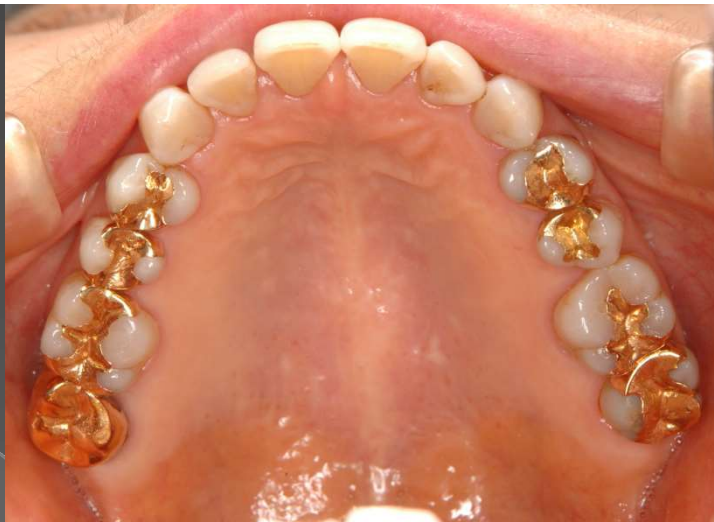部分矯正
(MTM)



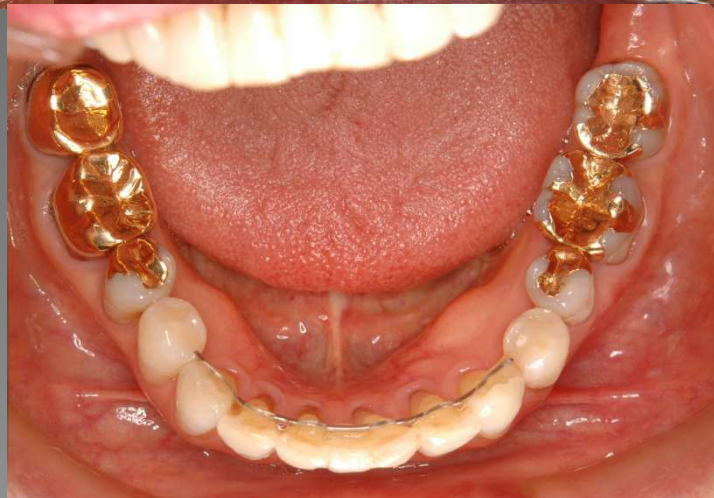
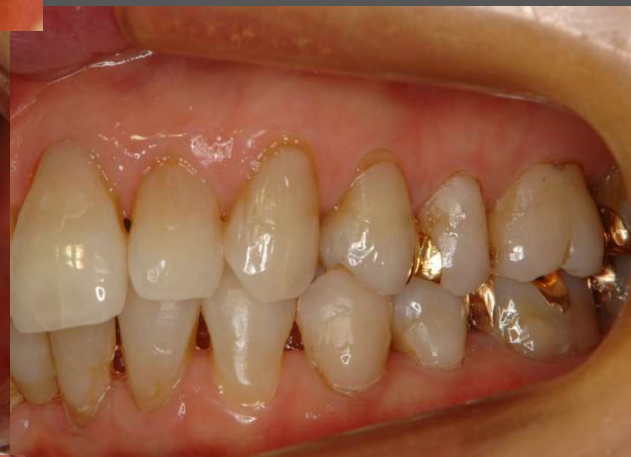
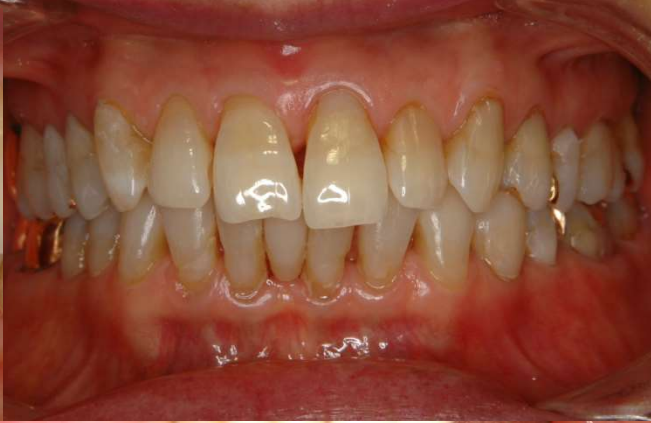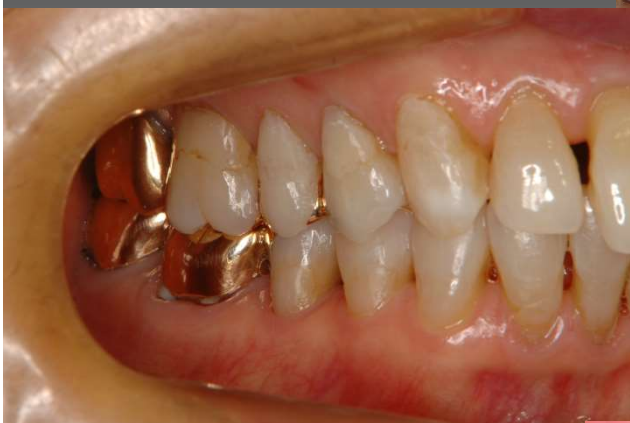舌のできもの

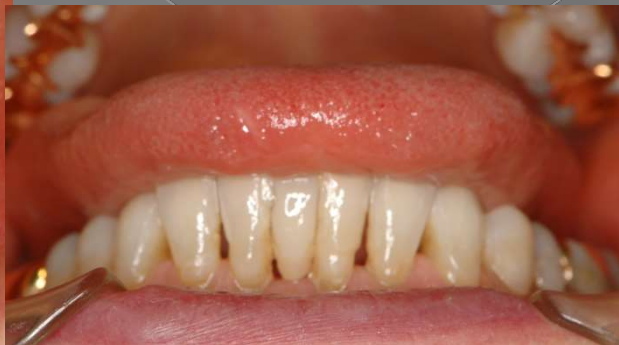



2013年



舌も処置して改善



2020年
矯正治療終了後
7年経過

